Diagnostik der Akuten myeloischen Leukämie (AML)

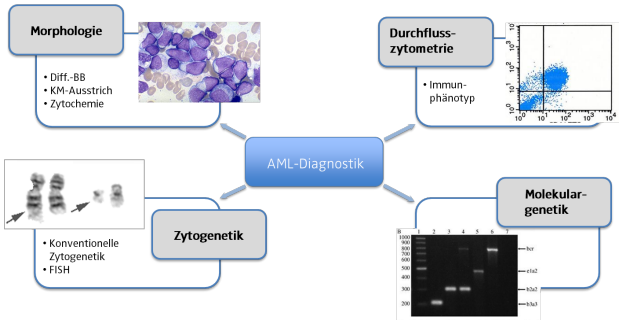

Allgemeines, Klassifikation

Die akute myeloische Leukämie (AML) zählt zu den myeloischen Neoplasien, die Inzidenz liegt in Deutschland im Mittel bei ca. 3,5 Fällen pro 100.000 Einwohner/Jahr. In der neuen WHO-Klassifikation von 2008 wurde versucht, die AML primär nach biologischen (zytogenetischen, molekulargenetischen) Kriterien zu definieren, die vier wichtigsten Subgruppen sind:

1. AML mit rekurrenten genetischen Anomalien
2. AML mit MDS-assoziierten Eigenschaften
3. AML, Therapie assoziiert (nach Alkylantien oder Topoisomerase-II-Inhibitoren)
4. AML-NOS (not otherwise specified) - im Wesentlichen alte FAB-Gruppen plus Akute Basophilen-Leukämie sowie Akute Panmyelose mit Myelofibrose

Da die AML sehr oft mit einer unspezifischen klinischen Symptomatik einhergeht, beruht die Verdachtsdiagnose meist auf pathologischen Befunden in Blutbild und (manuellem) Differentialblutbild (Leukozytose oder auch periphere (Pan)Zytopenie, Nachweis von Blasten). Zur weiteren Abklärung sollte dann eine Knochenmarkdiagnostik durchgeführt werden. Die moderne AML-Diagnostik beruht auf Zytomorphologie, Durchflusszytometrie, Zytogenetik und Molekulargenetik (s. auch Abb.).

Knochenmarkzytologie und Durchflusszytometrie

In den meisten Fällen kann eine AML im Knochenmarkausstrich allein morphologisch diagnostiziert werden.

Mittels durchflusszytometrischer Untersuchung kann die (myeloische) Linienzugehörigkeit sowie der Differenzierungsgrad der AML bestätigt werden. Darüber hinaus hilft die durchflusszytometrische Diagnostik bei der Abgrenzung von akuten lymphatischen Leukämien, akuten biphänotypischen Leukämien sowie akuten Leukämien mit unklarer Linienzuordnung. Für die endgültige Klassifikation der AML nach WHO 2008 sind jedoch die zytogenetischen/molekulargenetischen Befunde abzuwarten. Im Rahmen der durchflusszytometrischen Diagnostik der AML kann in vielen Fällen ein sogenannter Leukämie-assoziierter Immunphänotyp (LAIP) definiert werden. Der LAIP beschreibt einen Leukämietypischen Immunphänotyp, welcher im Rahmen der physiologischen Hämatopoese normalerweise nicht beobachtet wird und welcher dazu dienen kann, im weiteren Verlauf auch eine sehr geringe Anzahl an Leukämiezellen im Knochenmark zu detektieren (Diagnostik von minimaler Resterkrankung = MRD-Diagnostik). Morphologische und durchflusszytometrische Befunde in der Leukämie-Diagnostik sollten unbedingt zusammen beurteilt werden. Nur so ist eine optimale Befundqualität zu gewährleisten.
Jenseits der Erstdiagnose einer AML sind die morphologische und die durchflusszytometrische Diagnostik wichtig für die Remissionsbeurteilung und die hämatologische Nachsorge.

Genetische Untersuchungen bei AML

Die ELN-Empfehlungen aus dem Jahr 2010 (2) sind hinsichtlich der genetischen Untersuchungen relativ zurückhaltend. Allgemein besteht jedoch Konsens, dass immer eine konventionelle zytogenetische Analyse durchgeführt werden soll. Etwa 55% aller erwachsenen AML-Patienten weisen zytogenetisch sichtbare Veränderungen auf. Bei der zytogenetischen Untersuchung müssen mindestens 20 Metaphasen untersucht werden. Wird diese Zahl z. B. aufgrund verminderter Probenvitalität nicht erreicht, ist das Ergebnis der Zytogenetik mit einer gewissen Unsicherheit behaftet und diese muss ggf. durch molekulare Untersuchungen ergänzt werden. Im Rahmen der zytogenetischen Untersuchung sollte auch immer Material zur (evtl. auch späteren) Durchführung einer Fluoreszenz-in-situ-Hybridisierung (FISH) asserviert werden. Falls die Zahl der untersuchten Metaphasen gering ist, sind ergänzende FISH-Untersuchungen u. U. sinnvoll.
Bei etwa knapp der Hälfte der AML-Patienten lässt sich rein zytogenetisch keine genetische Aberration diagnostizieren. Hier kann eine molekulargenetische Untersuchung sinnvoll sein. Die prognostische Bedeutung bestimmter genetischer Aberrationen wie FLT3-ITD, NPM1-Mutationen oder CEBPA-Mutationen (biallelisch) erscheint mittlerweile gut belegt. Bei den meisten AML-Patienten ist es für den behandelnden Hämatologen sehr wertvoll, einen molekularen Marker an der Hand zu haben, der sich für die Bestimmung der minimalen Resterkrankung (MRD = minimal residual disease) eignet. So lassen sich im Verlauf der Behandlung sehr sensitive Aussagen zum Remissionsstatus machen, was insbesondere (aber nicht nur) nach Transplantation eine große Hilfe bei Therapieentscheidungen sein kann. Daher sollte im Falle einer zytogenetisch nachweisbaren Chromosomentranslokation (z. B. t(15;17), inv(16), t(8;21), 11q23/MLL-Aberrationen, t(6;9), etc.), versucht werden, diese auch molekulargenetisch zu erfassen, um ein molekulares Target für spätere MRD-Untersuchungen zu identifizieren.

Weitere Informationen:
PD Dr. Jörg Westermann
PD Dr. Dr. Thomas Burmeister
Fachbereich Hämatologie/Onkologie
Tel: +49 (30) 450-553141
joerg.westermann@laborberlin.com
thomas.burmeister@laborberlin.com

Das Wichtigste auf einen Blick

- Das manuelle Differentialblutbild hat einen zentralen Stellenwert bei der initialen Diagnostik der AML
- Eine unklare periphere Panzytopenie sollte auch ohne peripheren Nachweis von Blasten Anlass für eine weitergehende Knochenmarkdiagnostik sein
- Die moderne Diagnostik, Klassifikation und Remissionsbeurteilung der AML beruht auf der Zusammenschau von Zytomorphologie, Immunphänotypisierung, Zytogenetik und Molekulargenetik

Literatur

1) Estey E, Döhner H. Acute Myeloid Leukemia. The Lancet 2006; 368: 1894-1907
2) Döhner H, Estey E, Amadori S, Appelbaum FR, Büchner T, Burnett AK et al. Diagnosis and management of acute myeloid leukemia in adults: recommendations from an international expert panel, on behalf of the European LeukemiaNet. Blood 2010; 115: 453-474
3) Buccisano F, Maurillo L, Del Principe MI, Del Poeta G, Sconocchia G, Lo-Coco F et al. Prognostic and therapeutic implications of minimal residual disease detection in acute myeloid leukemia. Blood 2012 (epub ahead of print)

Impressum
Labor Berlin – Charité Vivantes GmbH, Augustenburger Platz 1, 13353 Berlin
Tel. +49 (30) 450-567000 • E-Mail bulletin@laborberlin.com
Verantwortlicher im Sinne des Medienrechts: Florian Kainzinger, Dr. Christian Friese
Redaktion: PD Dr. Jörg Westermann, PD Dr. Dr. Thomas Burmeister
Veröffentlicht: Berlin, 14. September 2012

CHARITÉ Vivantes